

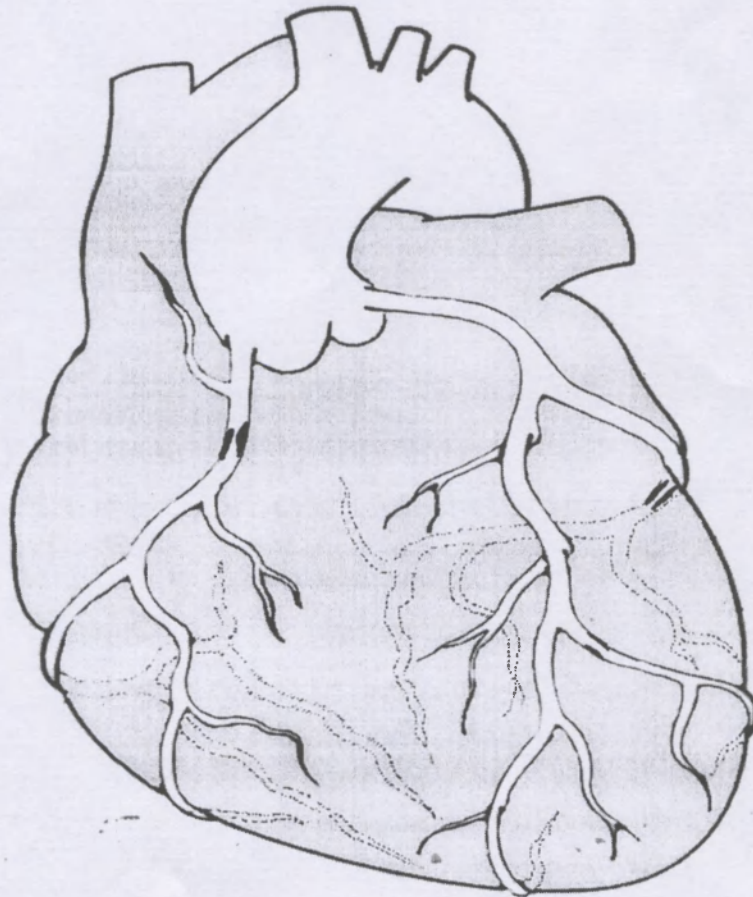
ТЮМЕНСКИЙ КАРДИОЛОГИЧЕСКИЙ ЦЕНТР

отделение рентгенохирургических методов диагностики и лечения

Ф.И.О больного Семячков Анатолий Кириллович
 Отделение ОНК

«22» августа 2007 год.
 Возраст 60
 Палата № 502

ЛКА- левая коронарная артерия; ПМЖВ - передняя межжелудочковая ветвь; ОВ- огибающая ветвь;
 ДВ- диагональная ветвь; ВТК- ветвь тупого края; ПКА- правая коронарная артерия.



Тип коронарного кровообращения: 1) сбалансированный; 2) левый; 3) правый.

Наличие отложений кальция в коронарных артериях: 1) да; 2) нет.

Название артерии	Номер стеноза	Стеноз, %	Тип стеноза А, В, С	Коллатерали 0, 1, 2, 3 степени	Характеристика бляшки осложненная <input checked="" type="checkbox"/> не осложненная <input type="checkbox"/>
ОВ до ВТК	1	до 75%	С		осложненная
ДВ	1	60%	В1		осложненная
ПКА проксимальная	1	75%	С		осложненная

Заключение: Двусосудистое гемодинамически не значимое поражение коронарного русла. Показание к ТБКА ОВ и ПКА.

Врач: Панин А.В.